

補綴物の多い自分の口腔内が  
RevoluXだと正確に診断  
できたことが導入の決め手です。

## ■ 院内機器を1メーカーで統一されているのになぜCTはRevoluXを？

以前自分の歯に痛みがあった際に、パノラマやデンタル画像でははっきりとわからず、何社かの歯科用CTで撮っても口腔内の金属アーティファクトが強くて部位や原因を特定できませんでした。ところがRevoluXでCT撮影してみると、金属アーティファクトが除去されて歯肉縁下にある歯根の実質欠損を発見できました。実際の患者さんも口腔内に金属が入っている方が多いことを考え、金属の多い私自身の口腔内がRevoluXだと正確に診断できたことで、これならば歯科用CTを導入する価値があると思いました。他にも金属アーティファクト低減をうたっている装置がありますがRevoluXはレベルが違いますからね。

それに加えて、他に検討したCT付属のソフトは、ただ水平垂直の断面があるだけでカーブしている歯列弓や傾斜した歯軸に沿った断面は見れませんでした。しかしRevoluX付属のLANDmarkerは、iCATがインプラントのシミュレーションソフトを開発してきたノウハウが入っているので使いやすいし、天然歯に対しても見たい断面で診れます。自分が臨床で使っているインプラント体の実際の形状をソフト上に表示してシミュレーションできるのもいいです。リアリティがないとイメージしにくいですからね。コストパフォーマンスもいいですし、トータルに考えるとiCATだと思いました。

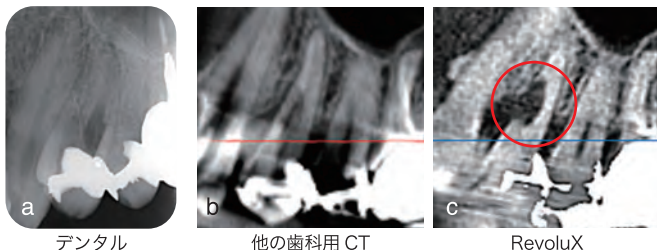
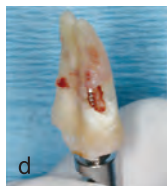

図1 デンタル (a) や他の歯科用 CT (b) ではわからなかった4番の骨欠損が RevoluX (c) では診断できた。図1cの赤丸に歯の実質欠損が認められる。抜歯をするとCTと同じ形の実質欠損があった (d)。



抜去歯牙

## ■ 実際にRevoluXを使われてのご感想はいかがですか？

これはRevoluXに限った話ではないですが、歯科用CTを導入して良かったのは情報が圧倒的に多いことですね。やはり3次元的に診られるのは2次元の時代とは違います。

先日右4番の違和感を訴えて来院された患者さんがいたのですが、根管治療をされていて前医では「治療の必要性は見当たらない

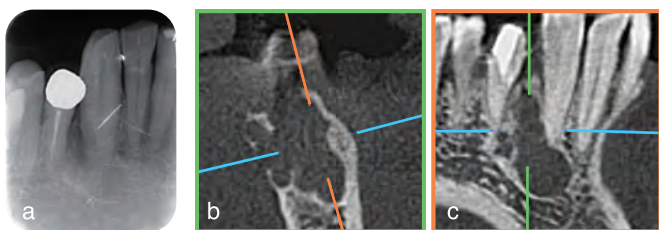
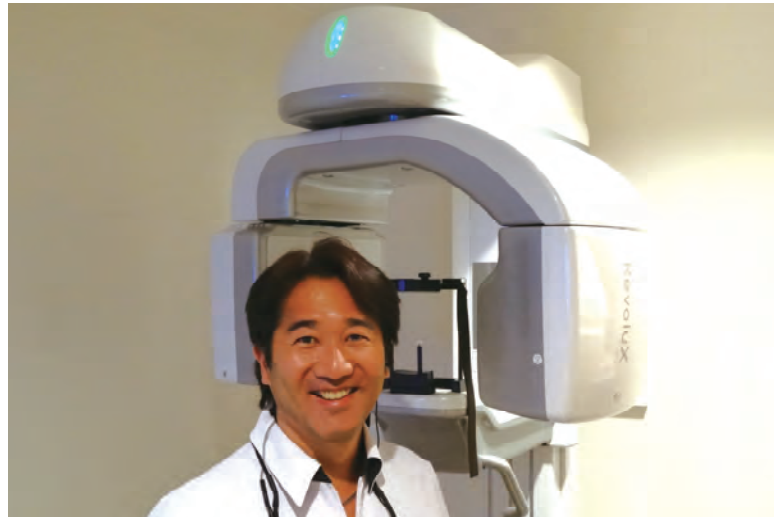

図2 デンタルではわからなかったが RevoluXだと多胞性の病変が診えた。



い」と言われていたそうです。当院でもまずパノラマやデンタルで確認しましたが原因は見当たりませんでした。そこでRevoluXで確認をすると、4番を囲んで多胞性の病変が診えました。単胞性ではないのでエンド由来ではなく明らかにおかしいと思い、エナメル上皮腫を疑って大学病院で生検をしてもらいました。するとやはりその可能性が高いとのことでした。患者さんには総合病院を紹介することで適切な処置を受けていただくことができ、長年の違和感から解放されて非常に喜んでおられます。

このようにいろんな症例で診断が向上していると実感しています。中等度以上の歯周病罹患歯に再生療法をする際も、ボーンサウンディングや、従来のX線診断だけでなく、CT撮影を行って3次元的に把握することでより予知性の高い治療を行うことができています。

## ■ ご友人の先生方にCTについてどんなアドバイスをされていますか？

自分で体験するのが一番だと言ってます。どのメーカーもソフトの使い勝手の良さをアピールしますが、自分で触らないと特徴はわかりませんし、画像も各社ともきれいなサンプルデータを見せたりするので自分を撮影するなりして、実際の画像を見比べるのがいいと思います。あとはサポートの良さ。iCATはレスポンスが速いので満足しています。

## ■ iCATに望まれることはありますか？

顎関節まで見えるようにFOVを広くとか、逆に狭い範囲に絞って撮影できればいいと思います。ソフトでは撮影データを上下顎に分割できるのは非常にいいのですが、ただまっすぐ上下に分けるのではなく、モンソンの球面のような曲面で分割できたり任意に線を引いて分けられるとなお良いと思います。金属アーティファクト除去では、近接しているインプラント間はまだ黒く骨が抜けているように見えたりするので、さらなる改良を期待しています。

このあたりは十河先生が歯科医師としてこちらの意見を理解された上でソフトを開発してもらえるので、間違いのないと思っています。